MEDICINLEKTIONER

medicinlektioner.se
youtube.com/medicinlektioner





CIRKULATIONSSYSTEMET: HJÄRTATS ANATOMI OCH HJÄRTCYKELN

NIKLAS DAHRÉN





Översikt över hjärtats (cor) anatomi

- ✓ **Hjärtats delar:**
  - Höger förmak – tar emot syrefattigt blod från kroppen.
  - Höger kammare – pumpar blodet till lungorna för syresättning.
  - Vänster förmak – tar emot syrerikt blod från lungorna.
  - Vänster kammare – pumpar syrerikt blod ut i kroppen, starkaste kammaren.
  - Övre och nedre hålvenen – transporterar syrefattig blod till hjärtats högra förmak.
  - Lungartärerna – transporterar syrefattigt blod till lungorna från höger kammare.
  - Lungvenerna – transporterar syrerikt blod från lungorna till vänster förmak.
  - Aorta – transporterar syrerikt blod ut i kroppen.
  - Hjärtats klaffar – förhindrar att blodet rinner bakåt:
    - Segelklaffar – sitter mellan förmak och kammare
    - Fickklaffar – sitter vid utgången från kamrarna

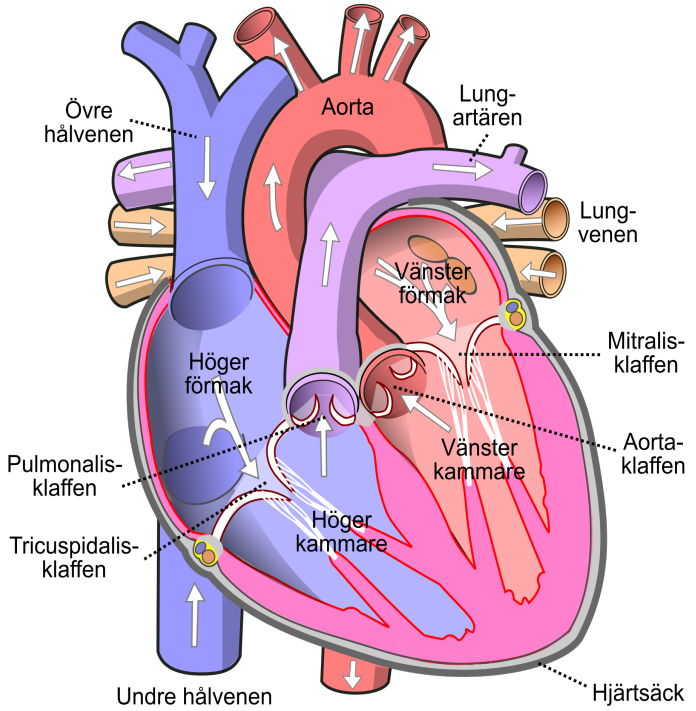

Bildkälla: Av Diagram of the human heart (cropped).svg: Wapcaplet / härlett verk: Caesar - Denna fil bygger på: Diagram of the human heart (cropped).svg, CC BY-SA 3.0, https://commons.wikimedia.org/w/index.php?curid=15012631

Hjärtats olika rum

Svenska namn:	Latinska namn:	Engelska namn:	Funktion:
Höger förmak	Atrium dextrum	Right atrium	Tar emot syrefattigt blod från kroppen via övre och nedre hålven.
Höger kammare	Ventriculus dexter	Right ventricle	Pumpar syrefattigt blod till lungorna via lungartären för syresättning.
Vänster förmak	Atrium sinistrum	Left atrium	Tar emot syrerikt blod från lungorna via lungvenerna.
Vänster kammare	Ventriculus sinister	Left ventricle	Pumpar syrerikt blod ut till kroppen via aortan.

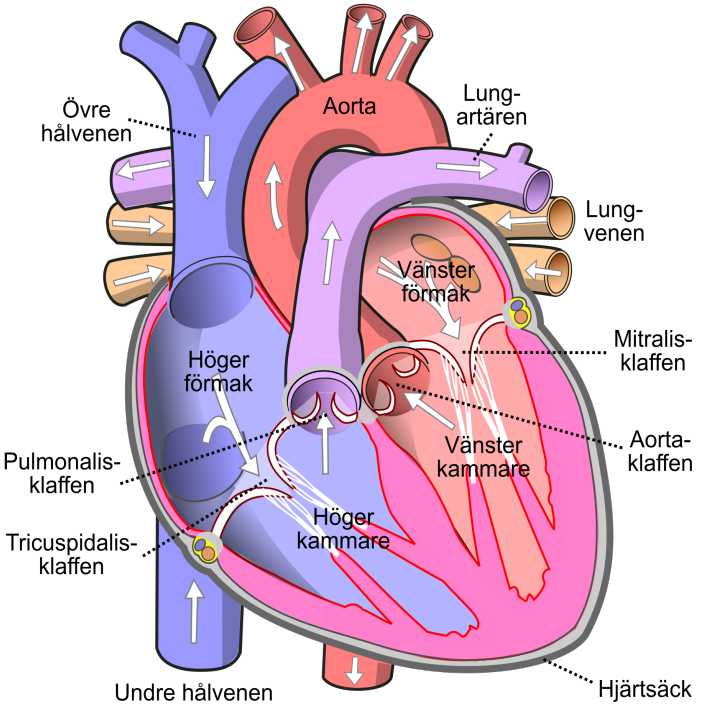

Bildkälla: Bildkälla: Av Diagram of the human heart (cropped).svg: Wapcaplet / härlett verk: Caesar - Denna fil bygger på: Diagram of the human heart (cropped).svg, CC BY-SA 3.0, https://commons.wikimedia.org/w/index.php?curid=15012631

Höger och vänster kammare

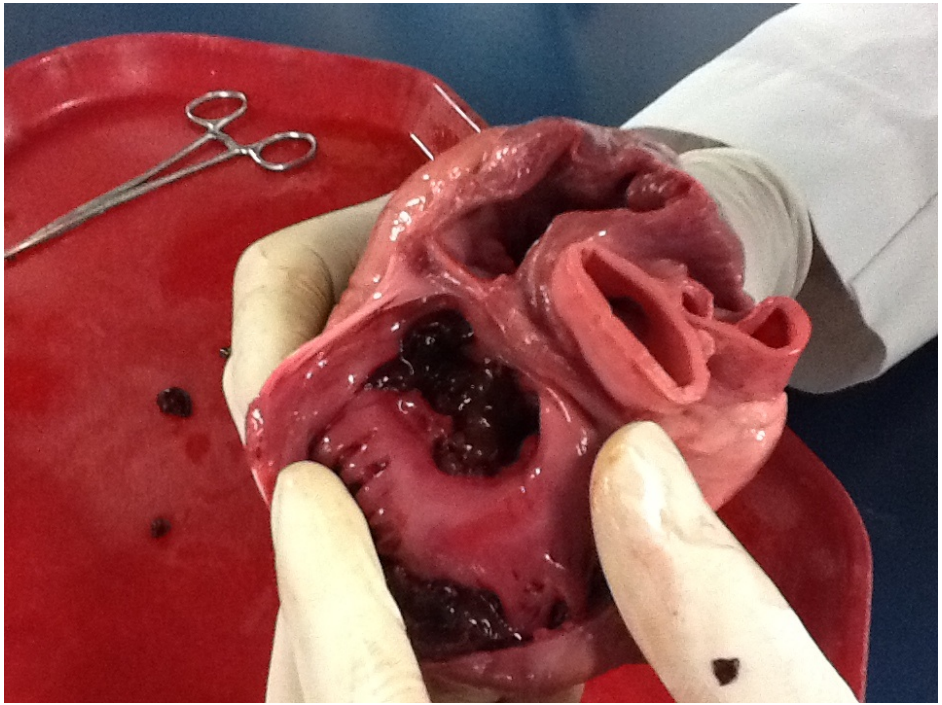

Bildkälla: By Kenshinb - Own work, CC BY-SA 3.0, https://commons.wikimedia.org/w/index.php?curid=24895748

Hjärtklaffarna

- ✓ Klaffarna i hjärtat säkerställer ett effektivt och enkelriktat blodflöde genom att öppnas och stängas passivt beroende på tryckskillnader i hjärtats olika rum och de stora blodkärlen. När trycket bakom en klaff är högre än framför den öppnas klaffen och blodet kan passera. När trycket framför klaffen blir högre stängs den, vilket hindrar att blodet rinner tillbaka.

Typ av klaff:	Svenska namn:	Latinska namn:	Förklaring:
Segelklaff höger	Trikuspidalis-klaffen	Valva tricuspidalis	Har tre segel (cusper), sitter mellan höger förmak och kammare.
Segelklaff vänster	Mitralisklaffen (kallas även bikuspidalis-klaffen)	Valva mitralis	Har två segel (cusper), sitter mellan vänster förmak och kammare. Namnet mitralis kommer från en biskopsmössa (mitra) p.g.a. klaffens form.
Fickklaff höger	Pulmonalis-klaffen	Valva trunci pulmonalis	Har tre fickor, sitter mellan höger kammare och pulmonalartären.
Fickklaff vänster	Aortaklaffen	Valva aortae	Har tre fickor, sitter mellan vänster kammare och aorta.

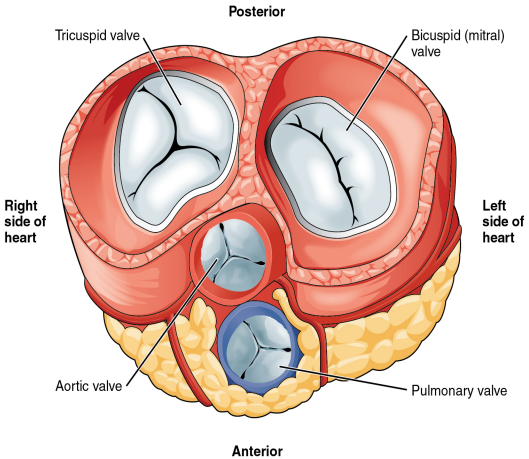

Bildkälla: By OpenStax College - Anatomy & Physiology, Connexions Web site. http://cnx.org/content/col11496/1.6/, Jun 19, 2013., CC BY 3.0, https://commons.wikimedia.org/w/index.php?curid=30148207

Hjärtklaffarna (animation)



Bildkälla: Av DrJanaOfficial - Official Website, Support, CC BY-SA 4.0, https://commons.wikimedia.org/w/index.php?curid=50477765

Hjärtklaffarna orsakar hjärtljuden

- ✓ **Översikt:**
  - Hjärtat ger två karakteristiska ljud vid varje hjärtslag: “lub” (S1 – första hjärtljudet, sound 1) och “dub” (S2 – andra hjärtljudet, sound 2).
  - Ljuden uppstår när hjärtklaffarna stängs och blodet trycker mot klaffarna, vilket skapar vibrationer i klaffarna och hjärtväggen.
- ✓ **Första ljudet (S1):** Orsakas av att segelklaffarna (mitralisklaffen och trikuspidalisklaffen) stängs i början av kammarsystole (när kamrarna kontraheras).
- ✓ **Andra ljudet (S2):** Orsakas av att fickklaffarna (aortaklaffen och pulmonalisklaffen) stängs i början av kammardiastole (när kamrarna vilar och fylls med blod).
- ✓ **Varför lyssna med stetoskop?:**
  - Stetoskop används för att höra hjärtljuden och bedöma klaffarnas funktion.
  - Onormala ljud (blåsljud) kan tyda på klaffproblem eller andra hjärtsjukdomar.

Källa: https://youtube.com/shorts/DDmb_M23ASA?si=XAEmzqqO6H1j8zOj

Hjärtklaffarna orsakar hjärtljuden
(youtube-videor)



Källa: https://youtube.com/shorts/DDmb_M23ASA?si=XAEmzqqO6H1j8zOj



Källa: https://youtube.com/shorts/8FG9UihXQd4?si=6jDdFvcxbU8b1HhY

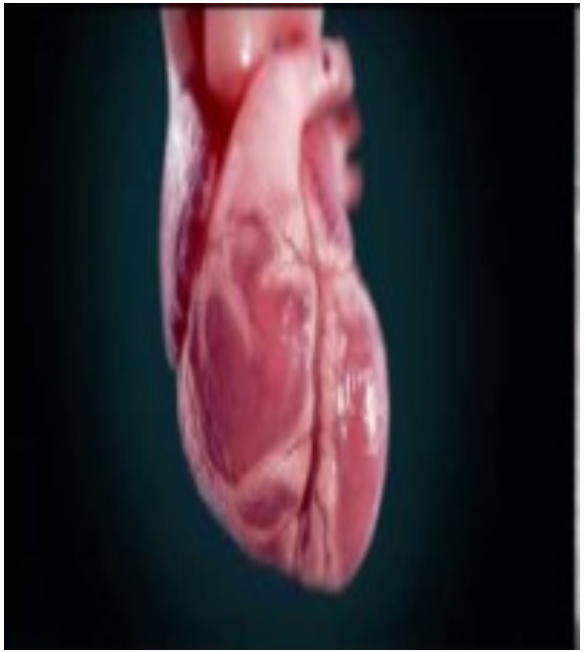

Källa: https://www.youtube.com/watch?v=eSu3TC2KKGc

Blodets väg genom hjärtat

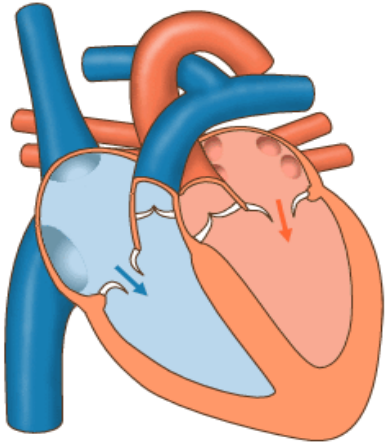

Hålvenerna → Höger förmak → Trikuspidalisklaffen → Höger kammare → Pulmonalisklaffen → Lungartären → Höger och vänster lungartär → Lungorna → Höger och vänster lungvener → Vänster förmak → Mitralisklaffen → Vänster kammare → Aortaklaffen → Aorta

Blodets väg genom hjärtat
(youtube-video)

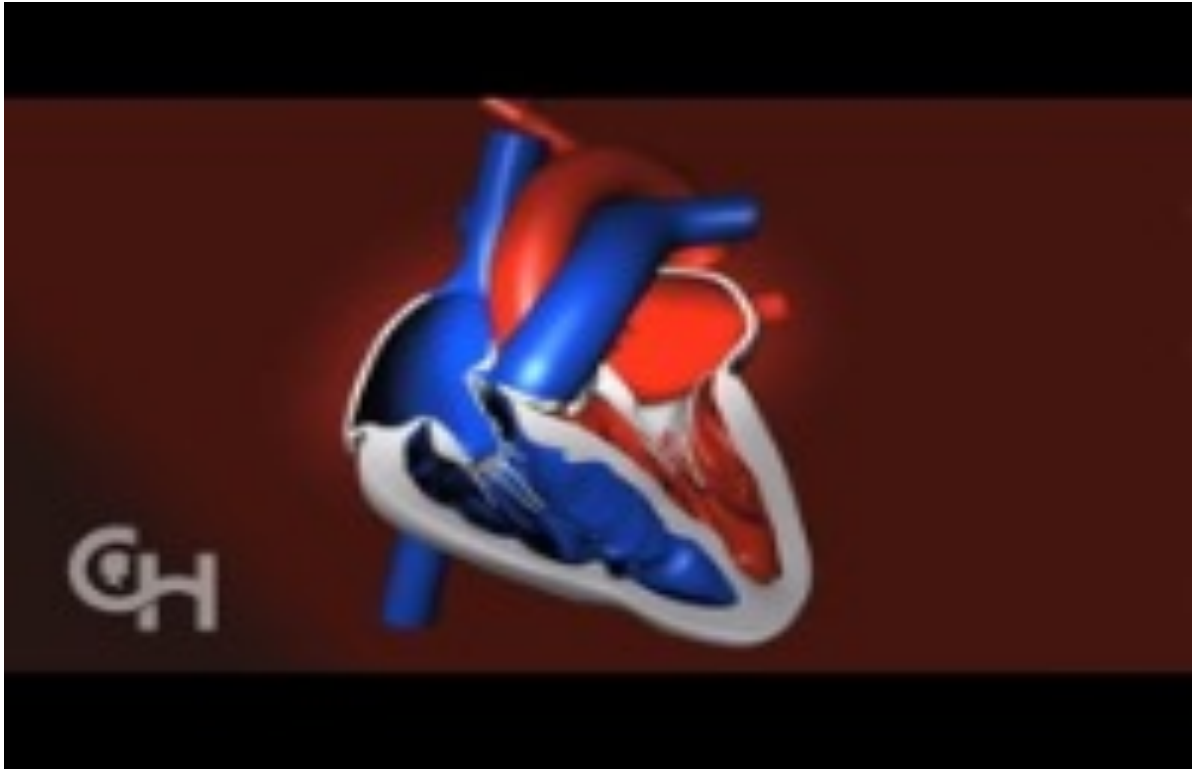

Källa: https://www.youtube.com/watch?v=JA0Wb3gc4mE&t=58s

Hjärtmuskulaturen (myocardium)

- ✓ **Hjärtmuskulatur:** Hjärtat består av tvärstrimmig hjärtmuskulatur (myokardium) – en specialiserad typ av muskelvävnad som kan kontrahera rytmiskt och uthålligt.
- ✓ **Två typer av muskelarbete:**
  - Förmakens muskler: Pumpar blod in i kamrarna.
  - Kammarens muskler: Pumpar blod ut i lungor och kropp.
- ✓ **Papillarmuskler samarbetar med klaffarna:** Papillarmusklerna tillhör hjärtmuskulaturen (myokardiet), men deras huvudsakliga funktion är inte att pumpa blod. Istället hjälper de segelklaffarna att stängas korrekt under kammarsystole.
- ✓ **Medicinsk koppling:** Skador på hjärtmuskeln, t.ex. vid hjärtinfarkt, kan minska hjärtats pumpförmåga.

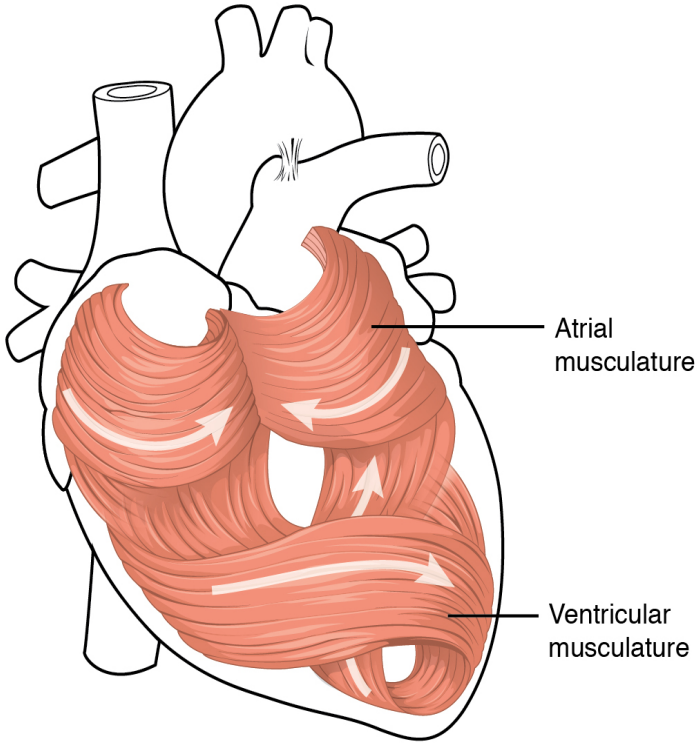

Bildkälla: By OpenStax College - Anatomy & Physiology, Connexions Web site. http://cnx.org/content/col11496/1.6/, Jun 19, 2013., CC BY 3.0, https://commons.wikimedia.org/w/index.php?curid=30148199

Papillarmuskler

- ✓ **Definition:**
  - Små muskler inne i hjärtats kamrar.
  - Fäster i starka bindvävstrådar (kordae tendineae), som i sin tur fäster i segelklaffarna (atrioventrikulärklaffarna: mitralis och trikuspidalisklaffen).
- ✓ **Funktioner:**
  - Spänner klaffarna under kammarsystole och säkerställer att segelklaffarna stängs korrekt.
  - Förhindrar att klaffarna trycks upp i förmaken (regurgitation).
  - Samarbetar med klaffarna för att säkerställa ett effektivt blodflöde från kamrarna ut i kroppen och lungorna.

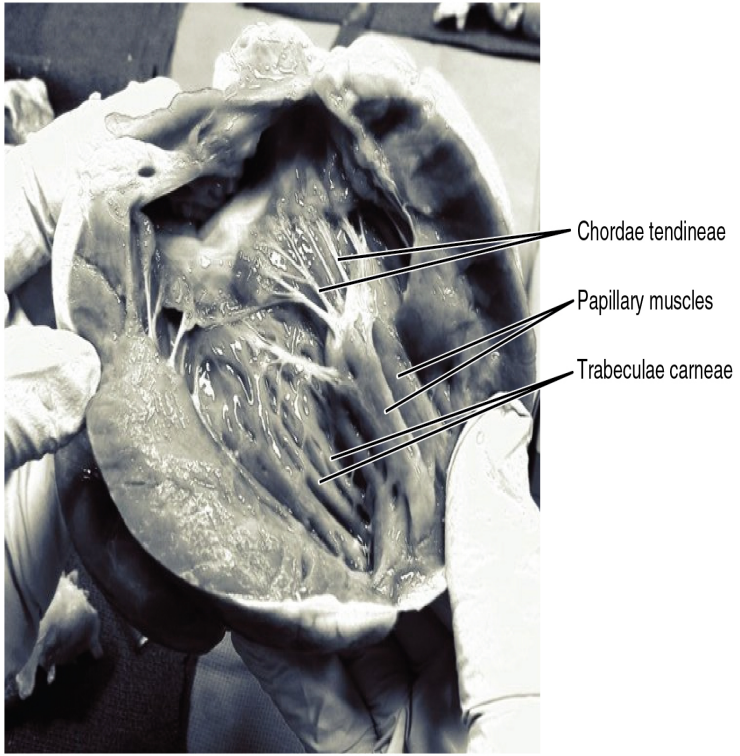

Bildkälla: By OpenStax College - Anatomy & Physiology, Connexions Web site. http://cnx.org/content/col11496/1.6/, Jun 19, 2013., CC BY 3.0, https://commons.wikimedia.org/w/index.php?curid=30148206

Hjärtöron

- ✓ Små, ihåliga utbuktningar på hjärtats förmak som fungerar som extra “fickor” för blod.
- ✓ Har samma väggstruktur som förmaken, med tunt endotel och lite muskelvävnad.
- ✓ Ökar förmakens kapacitet så att mer blod kan samlas innan det pumpas vidare.
- ✓ Kallas höger hjärtöra och vänster hjärtöra.
- ✓ Innehåller specialiserade celler som kan frigöra hormoner, t.ex. atrialt natriuretiskt peptid (ANP), som hjälper till att reglera blodvolym och blodtryck.

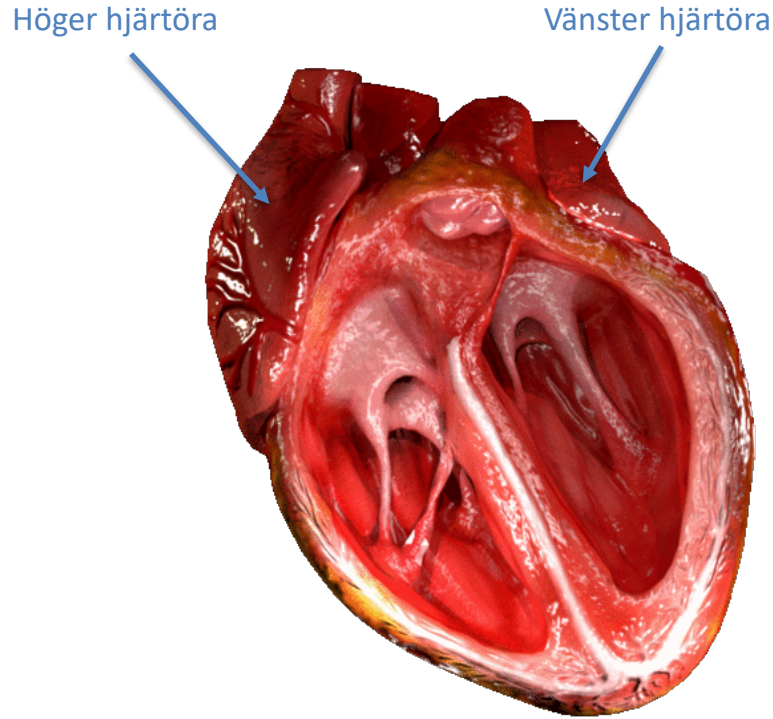

Bildkälla: Av DrJanaOfficial - Official Website, Support, CC BY-SA 4.0, https://commons.wikimedia.org/w/index.php?curid=50477765

Hjärtsäcken (pericardium)

✓ **Definition:**

- Det är ett tunt membran av bindväv och glatt epitel som omsluter och skyddar hjärtat.
- Hjärtsäcken består av flera lager och innehåller en vätskefylld (perikardvätska) hålighet som minskar friktion när hjärtat slår.

✓ **Funktion:**

- Skyddar hjärtat mot stötar och friktion.
- Håller hjärtat på plats i bröstkorgen.
- Minskar friktion när hjärtat slår.

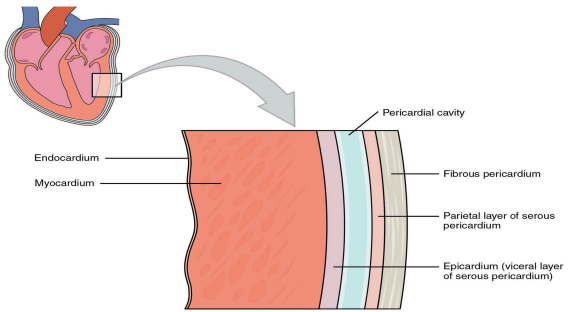

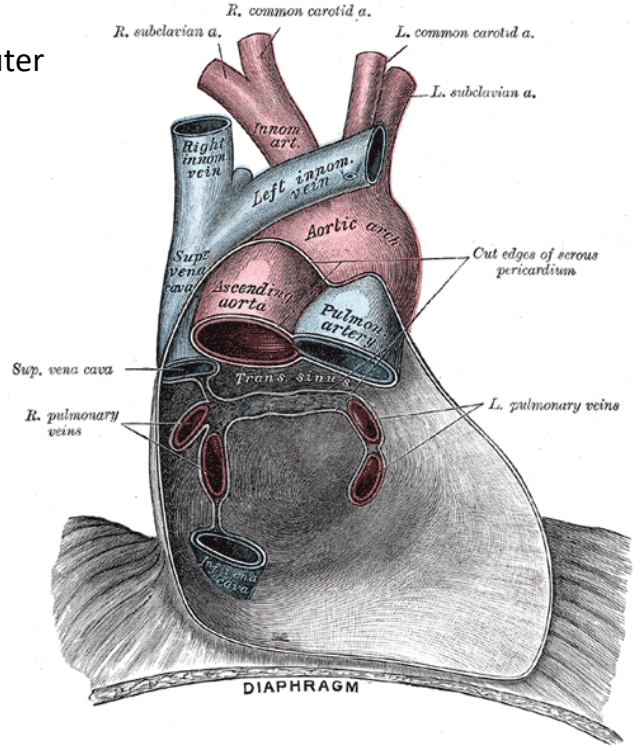

Bildkälla: By OpenStax College - Anatomy & Physiology, Connexions Web site. http://cnx.org/content/col11496/1.6/, Jun 19, 2013., CC BY 3.0, https://commons.wikimedia.org/w/index.php?curid=30148195

Skiljeväggen (septum)

- ✓ **Definition:** Skiljeväggen (septum) delar hjärtat i höger och vänster sida.
- ✓ **Typer:**
  - Kammarseptum (interventrikulärvägg) – mellan höger och vänster kammare.
  - Förmakseptum (interatrialvägg) – mellan höger och vänster förmak.
- ✓ **Funktion:**
  - Hindrar att syrefattigt och syrerikt blod blandas.
  - Säkerställer effektiv blodcirkulation genom hjärtat och ut i kroppen/lungorna.
- ✓ **Medicinsk koppling:** Skador eller defekter i hjärtväggen, t.ex. ventrikelseptumdefekt (VSD) eller förmakseptumdefekt (ASD), kan leda till onormal blodblandning, hjärtsvikt eller syrebrist i kroppen.

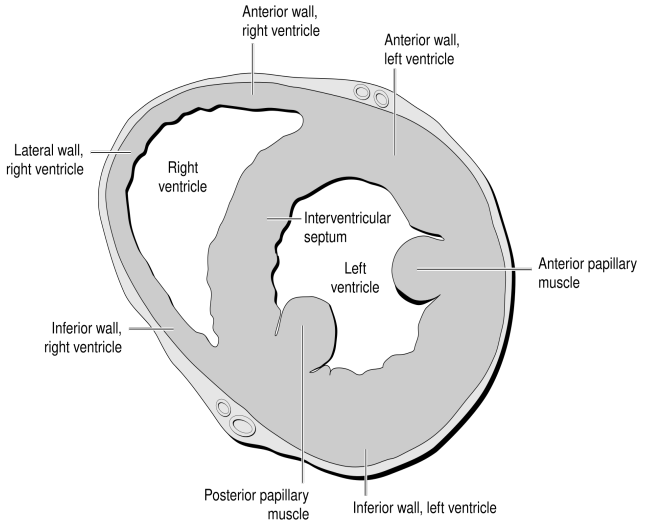

Bildkälla: By Patrick J. Lynch, medical illustrator - Patrick J. Lynch, medical illustrator, CC BY 2.5, https://commons.wikimedia.org/w/index.php?curid=1496591

Kranskärl (koronarartärer)

- ✓ **Översikt:** Kranskärl är blodkärl som förser hjärtmuskulaturen (myokardiet) med syrerikt blod. De avgår direkt från början av aortan (aorta ascendens).
- ✓ **Huvudgrenar:**
  - Höger koronarartär (arteria coronaria dextra) – försörjer främst högra hjärthalvan och delar av vänster kammare.
  - Vänster koronarartär (arteria coronaria sinistra) – delar sig i vänster främre nedåtgående gren (LAD) och circumflex-grenen (LCx) som försörjer vänster kammare och vänster förmak.
- ✓ **Funktion:** Säkerställer att hjärtmuskeln får tillräckligt med syre och näringsämnen för att kunna pumpa blod effektivt. Viktigt för hjärtats funktion – blockering kan orsaka hjärtinfarkt.

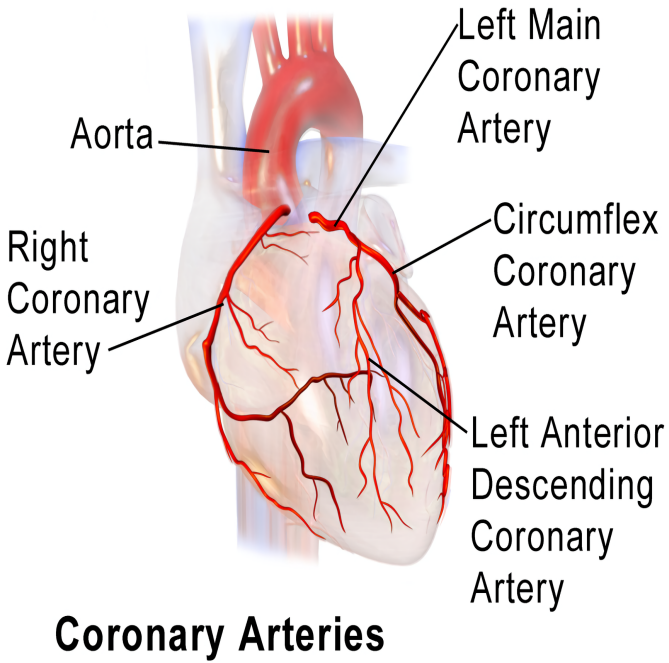

Bildkälla: Av BruceBlaus - Eget arbete, CC BY 3.0, https://commons.wikimedia.org/w/index.php?curid=29140356

Hjärtats blodkärl

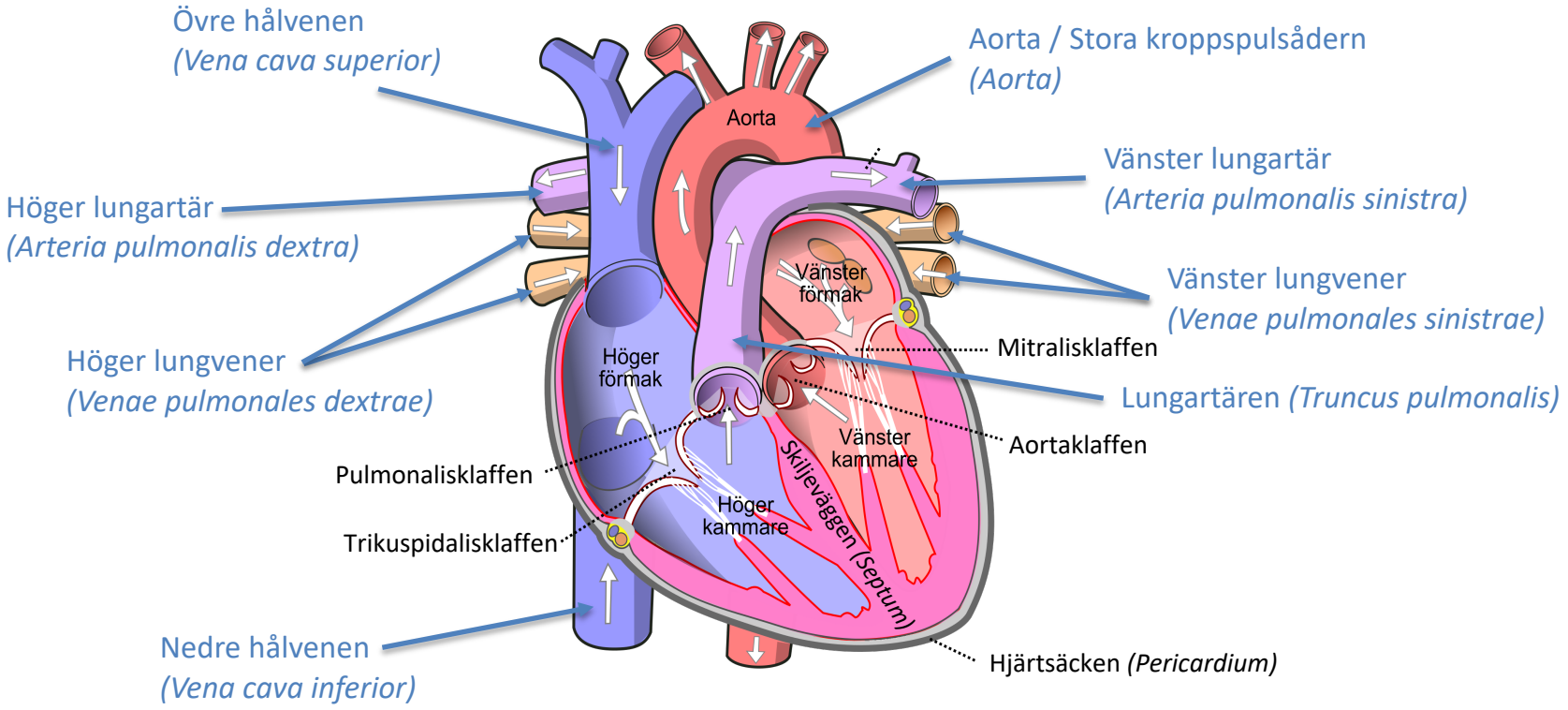

Bildkälla: Av Diagram of the human heart (cropped).svg: Wapcaplet / härlett verk: Caesar - Denna fil bygger på: Diagram of the human heart (cropped).svg, CC BY-SA 3.0, https://commons.wikimedia.org/w/index.php?curid=15012631

Hjärtats blodkärl

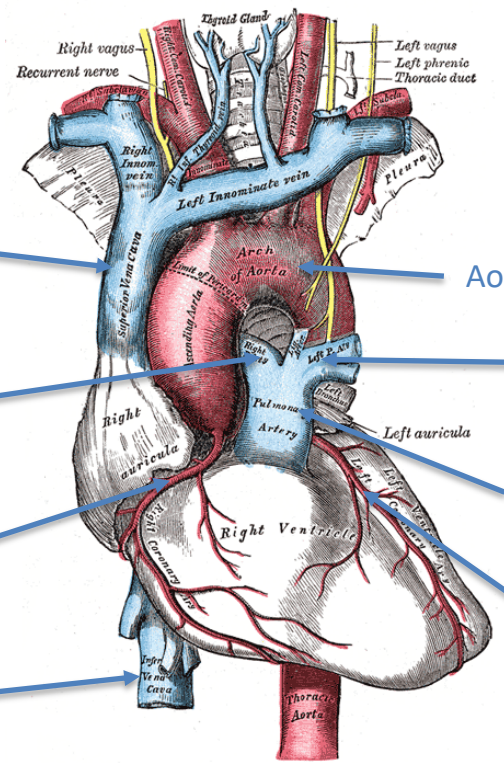

Övre hålvenen
(Vena cava superior)

Aorta / *Stora kroppspulsådern (Aorta)*

Vänster lungartär
(Arteria pulmonalis sinistra)

Höger lungartär
(Arteria pulmonalis dextra)

Lungartären *(Truncus pulmonalis)*

Höger koronarartär
(Arteria coronaria dextra)

Vänster koronarartär
(Arteria coronaria sinistra)

Nedre hålvenen
(Vena cava inferior)

Bildkälla: By Henry Vandyke Carter - Henry Gray (1918) Anatomy of the Human Body (See "Book" section below)Bartleby.com: Gray's Anatomy, Plate 505, Public Domain, https://commons.wikimedia.org/w/index.php?curid=527416

Nedre hålvenen (Vena cava inferior)

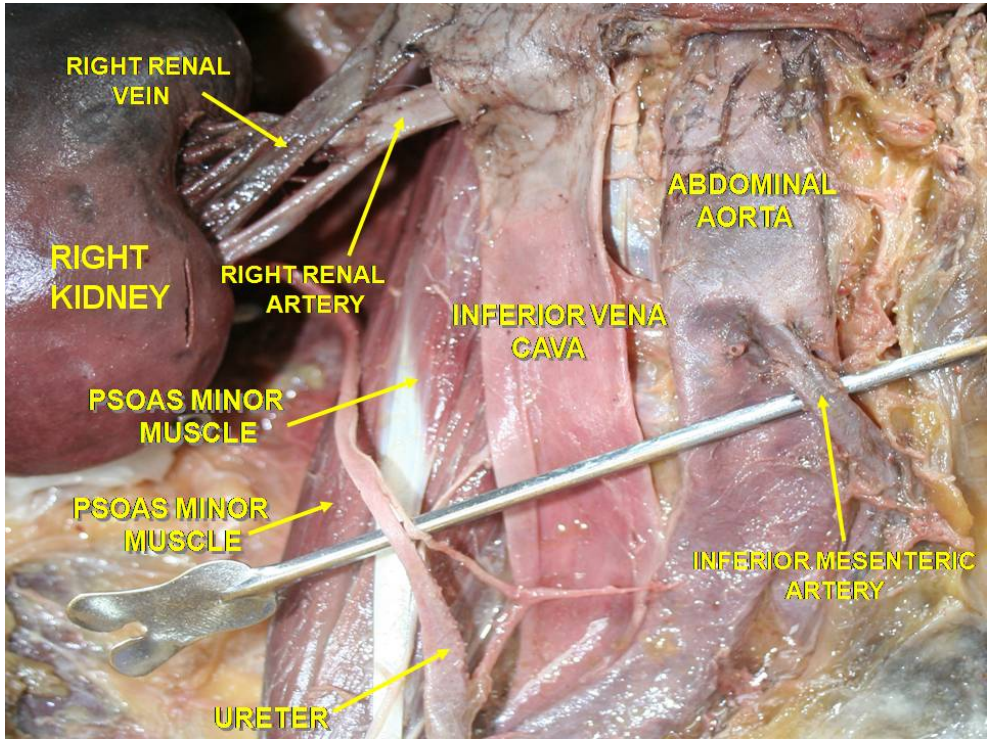

Bildkälla: By Anatomist90 - Own work, CC BY-SA 3.0, https://commons.wikimedia.org/w/index.php?curid=30356293

Uppgift 1:
Ange hjärtats olika delar

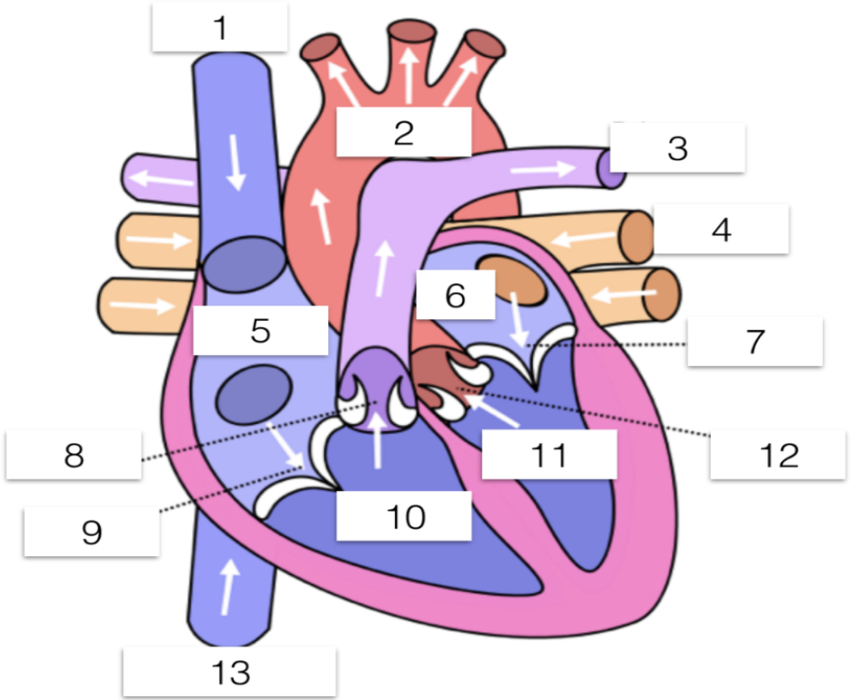

Bildkälla: Av Diagram of the human heart (cropped).svg: Wapcaplet / härlett verk: Caesar - Denna fil bygger på: Diagram of the human heart (cropped).svg, CC BY-SA 3.0, https://commons.wikimedia.org/w/index.php?curid=15012631

Uppgift 2:
Namnge hjärtklaffarna

Lösning:

A = Trikuspidalisklaffen
B = Mitralisklaffen (bikuspidalisklaffen)
C = Aortaklaffen
D = Pulmonalisklaffen

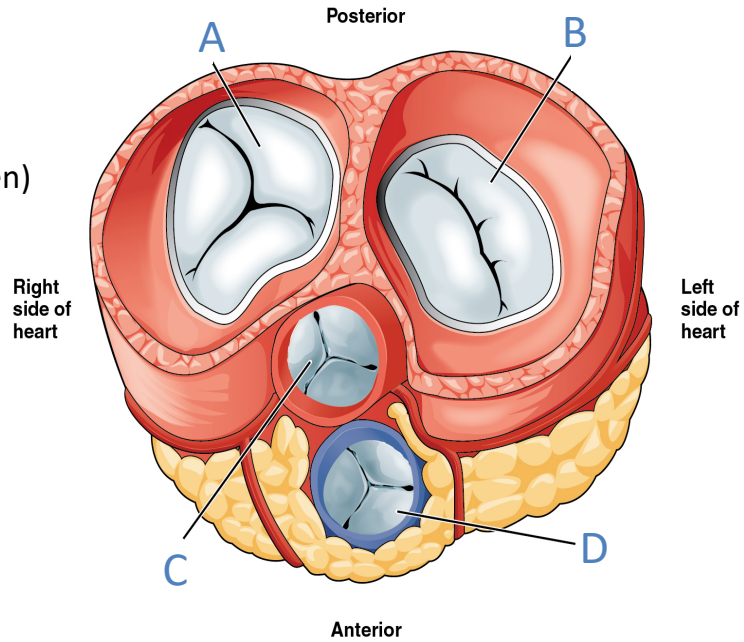

Bildkälla: By OpenStax College - Anatomy & Physiology, Connexions Web site. http://cnx.org/content/col11496/1.6/, Jun 19, 2013., CC BY 3.0, https://commons.wikimedia.org/w/index.php?curid=30148207

Uppgift 3:

Du är en röd blodkropp och befinner dig i den övre hålvenen. Redogör för din väg genom hjärtat och hela vägen till aortan.

Lösning:

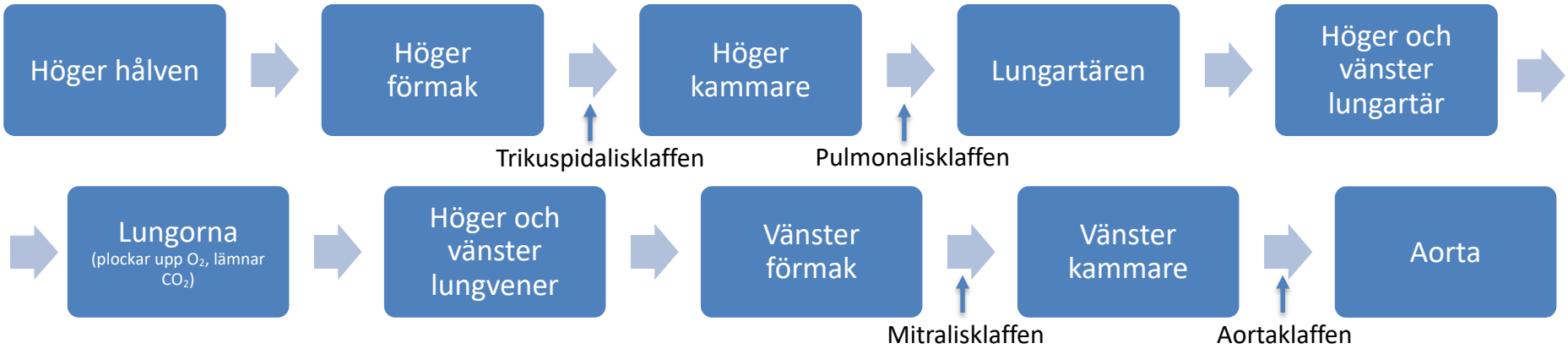

Hjärtats funktion och hjärtcykeln

- ✓ **Hjärtat är kroppens muskelpump:**
  - Hjärtat är kroppens muskelpump och huvudkomponenten i cirkulationssystemet.
  - Dess uppgift är att driva blodet genom blodkärlen och därigenom transportera syre, näringsämnen och hormoner till kroppens celler samt föra bort avfallsprodukter som t.ex. koldioxid.

- ✓ **Hjärtat skapar trycket som driver blodflödet:**
  - Hjärtats rytmiska sammandragningar skapar trycket som driver blodet genom kroppen.
  - Klaffarna i hjärtat ser till att blodet flyter åt rätt håll och hindrar backflöde.

- ✓ **Hjärtcykeln:** Hjärtcykeln är det förlopp av sammandragning och avslappning som hjärtat genomgår under ett hjärtslag.



Bildkälla: Av DrJanaOfficial - Official Website, Support, CC BY-SA 4.0, https://commons.wikimedia.org/w/index.php?curid=50477765

Hjärtcykeln kan delas in i 2 faser

Fas 1: Diastole (kammardiastole)

- Kamrarna är avslappnade och fylls passivt med blod från förmaken (förmaksdiastole).
- I slutet av denna fas kontraherar förmaken och pressar ner den sista delen av blodet i kamrarna (förmakssystole).
- Segelklaffarna är öppna medan fickklaffarna är stängda.

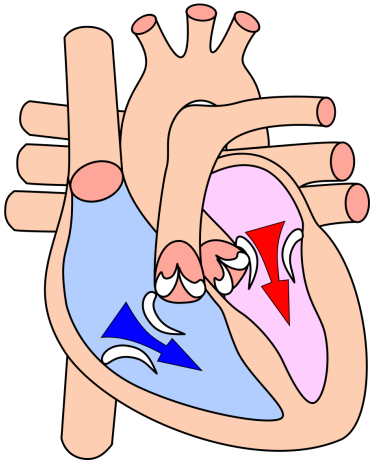

Fas 2: Systole (kammarsystole)

- Kamrarna kontraherar och pumpar ut blod i kroppen, samtidigt är förmaken avslappnade (förmaksdiastole).
- Höger kammare → pulmonalartären → lungorna.
- Vänster kammare → aorta → kroppen.
- Segelklaffarna är stängda medan fickklaffarna är öppna.

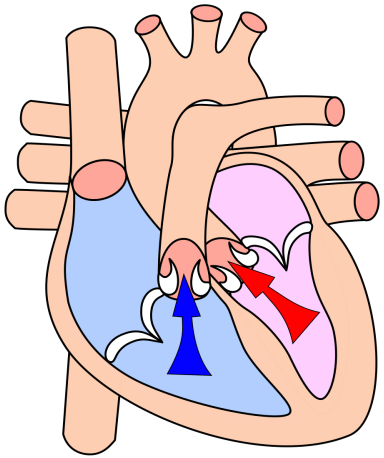

OBS:

- Blodet pumpas samtidigt från höger och vänster förmak och samtidigt från höger och vänster kammare.
- Detta säkerställer effektiv cirkulation i stora och lilla kretsloppet.

Bildkälla: By Original: Wapcaplet, Reytan Vector: Sjef - Own work based on: Heart diastole.png and Heart systole.svg, CC BY-SA 3.0, https://commons.wikimedia.org/w/index.php?curid=4470407

Bildkälla: By Wapcaplet, Reytan, Mtcv - Image:Diagram of the human heart (cropped).svg, CC BY-SA 3.0, https://commons.wikimedia.org/w/index.php?curid=4158464

De båda hjärthalvorna arbetar synkroniserade

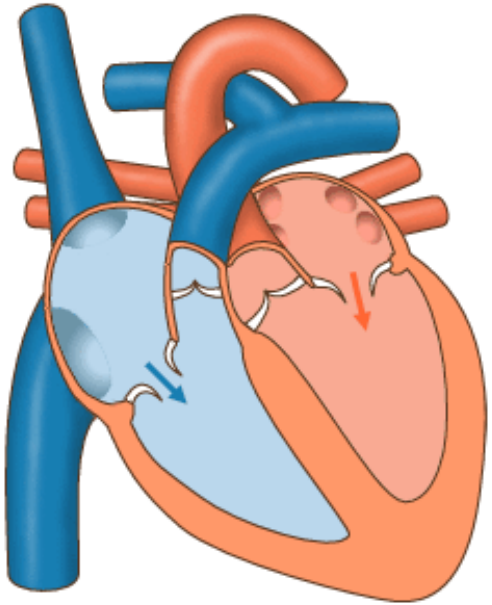

- ✓ Blodet pumpas samtidigt från höger och vänster förmak och samtidigt från höger och vänster kammare.
- ✓ Detta säkerställer effektiv cirkulation i stora och lilla kretsloppet.



Bildkälla: By josiño - Own work, Public Domain, https://commons.wikimedia.org/w/index.php?curid=9396374

Bildkälla: Av DrJanaOfficial - Official Website, Support, CC BY-SA 4.0, https://commons.wikimedia.org/w/index.php?curid=50477765

Repetera

Begrepp:

- Hjärtklaffar
- Segelklaffar
- Fickklaffar
- Trikuspidalisklaffen
- Mitralisklaffen (bikuspidalisklaffen)
- Pulmonalisklaffen
- Aortaklaffen
- Övre hålvenen
- Nedre hålvenen
- Lungartären
- Höger lungartär
- Vänster lungartär

Begrepp:

- Lungvener
- Höger lungvener
- Vänster lungvener
- Aorta (stora kroppspulsådern)
- Kranskärl (koronarartärer)
- Höger koronarartär
- Vänster koronarartär
- Hjärtljud (S1 och S2)
- Hjärtmuskulatur (myocardium)
- Papillarmuskler
- Hjärtsäck (pericardium)
- Skiljevägg (septum)

Fakta:

- Redogör för hjärtats anatomi, inklusive namnet på de olika klaffarna.
- Förklara varför hjärtljudet uppkommer.
- Redogör för blodets väg genom hjärtat och cirkulationssystemet (inkl. klaffar och olika typer av blodkärl).
- Redogör för klaffarnas funktion.
- Redogör för papillarmusklernas funktion.
- Redogör för kranskärlens funktion.
- Förklara hjärtcykeln och vad som händer under kamrarnas diastole och systole.

MEDICINLEKTIONER

medicinlektioner.se
youtube.com/medicinlektioner





Lär dig mer medicin och biologi på:

medicinlektioner.se

youtube.com/medicinlektioner



